

**IAPB**

Agenzia internazionale  
per la prevenzione della cecità  
Sezione italiana

## **IL CHERATOCONO**



CAMPAGNA DI INFORMAZIONE DI SANITA' PUBBLICA SULLE  
MALATTIE CHE CAUSANO CECITA' O IPOVISIONE NELL'AMBITO DI PROGRAMMI  
DI PREVENZIONE IN OCULISTICA

# IL CHERATOCONO

Si tratta di una malattia oculare che colpisce la **cornea**, portando progressivamente al suo sfiancamento sino alla perforazione.

Fortunatamente, nella maggior parte dei casi, si tratta di forme non progressive, cosiddette **fruste**, che però possono dare una marcata riduzione visiva.

## Che cos'è la cornea?

E' la parte anteriore del bulbo oculare, la cui proprietà fondamentale è la **trasparenza**. Essa è possibile grazie all'assenza assoluta di vasi; la cornea, inoltre, è la struttura oculare che possiede il più alto potere rifrattivo, intorno a 45 diottrie. Questo giustifica la necessità di preservarla; ogni sua alterazione è responsabile di deficit visivi. La cornea è fondamentale per la corretta messa a fuoco delle immagini sulla retina.

Il **cheratocono** è una patologia oculare caratterizzata da uno sfiancamento centrale della cornea (ectasia) che colpisce entrambi gli occhi, anche se con diverso grado evolutivo, la cui incidenza è riferita attorno ad un caso per 2.000 abitanti.

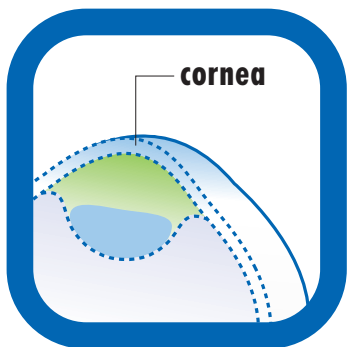
- **Non è presente alla nascita**
- **Comincia a manifestarsi verso la pubertà**
- **Progredisce sino a circa quarant'anni**

Ci sono però forme che insorgono più tardi e altre che non si arrestano e continuano a progredire. E' difficile, quindi, dare una regola generale e ogni caso va inquadrato singolarmente.

## Cause e diagnosi

La **causa** del cheratocono rimane ancora oggi **sconosciuta**. Sicuramente si tratta di una **malattia familiare**. Studi di genetica ipotizzano che, alla base, possa esserci l'alterazione di un gene non ancora identificato.

Il cheratocono, dunque, sarebbe causato dall'alterazione di uno o più geni, da cui deriverebbe uno squilibrio fra la produzione e l'eliminazione di componenti della cornea con conseguente riduzione dello spessore corneale ed alterazione della sua capacità di resistenza: queste caratteristiche avrebbero l'effetto di far deformare la cornea nel corso degli anni.



## Accertarne l'origine genetica consentirebbe di:

1. stabilire la possibile **trasmissione ereditaria** della predisposizione a sviluppare il cheratocono nei figli;
2. comprendere i meccanismi che provocano lo sfiancamento (patogenesi) e di conseguenza indirizzare la ricerca per trovare possibili **trattamenti preventivi**, sia medici che chirurgici;
3. aprire la strada a possibili applicazioni della **terapia genica**.

Il cheratocono coinvolge sempre la **parte centrale della cornea**: raramente si osserva un'alterazione marcata della cornea periferica, anche nei casi particolarmente evoluti e gravi con accentuato sfiancamento.

Esistono **due anomalie della cornea** simili al cheratocono per quanto riguarda l'assottigliamento e la tendenza allo sfiancamento, ma differenti proprio perchè coinvolgono anche la parte periferica della cornea o solo la periferia.

Sono rispettivamente:

1. **cheratogloblo**
2. **cornea pellucida**

occhio con cheratocono

## Conseguenza diretta dello sfiancamento corneale è l'insorgenza di astigmatismo.

In corso di visita oculistica il medico sarà in grado di sospettare la natura anomala dell'astigmatismo da cheratocono perchè, attraverso la semplice valutazione dei diametri corneali con uno strumento chiamato oftalmometro, si accorgerà di una irregolarità delle immagini riflesse dalla superficie corneale. Il passo successivo, in questo caso, è quello di fare sottoporre il paziente ad un semplicissimo esame strumentale:

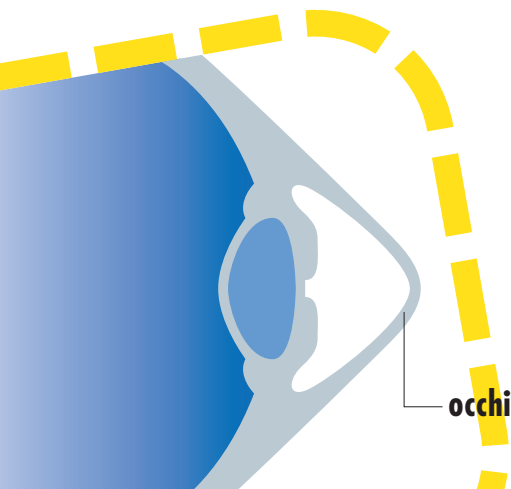
### • **La Topografia corneale.**

Attraverso questo esame si riesce a fare un'accurata misurazione della cornea e a studiare la sua superficie, facendo una "mappa" di quest'ultima.

## Quadri particolari

### **Cheratocono Acuto.**

Durante l'evoluzione del cheratocono può verificarsi, in modo del tutto imprevedibile, la **rottura** di una membrana che fa parte della cornea - **la membrana di Descemet** -; la conseguenza sarà il passaggio di umor acqueo (liquido all'interno dell'occhio) nel tessuto corneale con suo accumulo (edema acuto).



## I sintomi saranno:

- brusco **calo della vista**
- accompagnato o meno da **dolore**

Nella maggior parte dei casi l'**edema acuto** si risolve spontaneamente.

Se permane una cicatrice che non invade la zona ottica (regione centrale) può anche succedere che venga migliorata la tolleranza ed il recupero visivo con le lenti a contatto.

Spesso, però, si assiste ad un peggioramento della situazione visiva tanto da rendere necessario il **trapianto di cornea** (cheratoplastica) in tempi brevi. L'intervento non è comunque consigliabile nella fase acuta.

Una volta risolto completamente l'edema, si potrà procedere alla **cheratoplastica (PK)** che avrà le stesse caratteristiche tecniche di quella eseguita in un normale cheratocono e con le stesse probabilità di successo.

## Cheratocono evoluto.

E' caratterizzato da un assottigliamento corneale a volte così avanzato da far temere la perforazione spontanea o conseguente a minimi traumi.

In realtà un tale evento si realizza solo in casi rarissimi: nonostante l'assottigliamento marcato, la cornea mantiene infatti un'elasticità che le consente di evitare il rischio di rottura. Sono veramente **rari ed isolati i casi riportati di perforazione spontanea**. Riguardo a questo chi soffre di cheratocono può essere, quindi, rassicurato.

**Attenzione ai traumi!**

## Terapia.

Normalmente è sufficiente un controllo annuale che comprenda un esame completo specialistico, meglio se accompagnato da un esame di topografia corneale, mentre **è consigliato controllare il paziente che porta le lenti a contatto entro i 5-6 mesi**.

Questa scelta è motivata dal fatto che il cheratocono non ha una **evoluzione** così rapida da far precipitare la situazione nell'arco di alcuni mesi, mentre sono sufficienti lievi peggioramenti per rendere la **lente a contatto non più idonea**, con il rischio di provocare lesioni e opacità della cornea (leucoma corneale) che possono anche compromettere per sempre la possibilità di tollerare bene le lenti a contatto.

I **controlli periodici** sono dunque importanti per definire le caratteristiche evolutive di ogni singolo caso in modo da prevedere l'evoluzione e programmare in anticipo il possibile intervento.

**Controllati periodicamente soprattutto se usi lenti a contatto!**



**Quando il cheratocono evolve e l'astigmatismo diventa irregolare, la correzione con lenti tradizionali non consente più di raggiungere un visus sufficiente.**

È questo il momento di passare alle **lenti a contatto semirigide o rigide**. Oltre a consentire un ottimo recupero visivo, è stata attribuita alle lenti a contatto anche la capacità di arrestare o ritardare l'evoluzione del cheratocono grazie ad un ipotetico effetto di contenimento del tessuto corneale. Questa ipotesi non è però **mai stata**

**confermata scientificamente**, per cui l'indicazione ad applicare precocemente la lente a contatto nel cheratocono, o il consiglio di applicarla molte ore allo scopo di "comprimere" lo sfiancamento corneale possono, al contrario, causare dei **problemi** nel tempo. La scelta di una lente piatta che comprime l'apice del cheratocono, portata magari per molte ore al giorno, può provocare microabrasioni, erosioni della superficie della cornea con perdita di tessuto (**ulcerazione**); inoltre con il tempo può far comparire, come detto, un'opacità corneale (**leucoma**).

#### **La lente a contatto ideale dovrebbe:**

- seguire la deformazione del cheratocono (trovando più punti di appoggio)
- non dovrebbe essere portata ininterrottamente senza limiti (dovrebbe essere utilizzata considerandola un ottimo presidio correttivo ottico limitando le ore di applicazione allo stretto necessario).

**Non abusare nell'uso delle lenti a contatto!**

Quando il cheratocono entra nella **fase evoluta**, caratterizzata da

- 1. una curvatura molto accentuata**
- 2. uno spessore corneale ridotto e irregolare**
- 3. opacità corneali superficiali e/o profonde**

può diventare **problematica** la buona correzione con **la lente a contatto**.

Diventa sempre più difficile trovarne una che bene si adatti alla deformazione della cornea, la lente viene spesso mal tollerata ed anche il recupero visivo può essere limitato dalle opacità e dalle irregolarità della cornea; infine possono verificarsi di frequente episodi di erosioni della superficie e dell'apice dello sfiancamento.

**Con queste condizioni si ricorre alla cheratoplastica (PK).**

**La PK nel cheratocono è il trapianto con le maggiori percentuali di successo, superiori al 95%.**

Il rischio di rigetto è basso per il fatto che la cornea non è vascolarizzata ed il lembo di cornea che è stato trapiantato può sopravvivere per tutta la vita.

- **Il cheratocono non colpisce il lembo corneale trapiantato** e nei rari casi riportati in letteratura non è possibile escludere che la cornea trapiantata fosse stata affetta da cheratocono.
- **Il cheratocono non si espande in periferia** (abbiamo già visto che se questo si verifica prende il nome di cheratoglobulo o cornea pellucida).

**Pertanto la PK nel cheratocono può essere considerata un intervento risolutivo per tutta la vita.**

## Il recupero visivo dopo la PK è molto rapido.

Le metodiche di correzione precoce dell'astigmatismo consentono di ottenere un recupero visivo utile e una correzione provvisoria con lenti tradizionali già nei primi due-tre mesi dopo l'intervento.



Il risultato visivo definitivo, lo si ottiene solo una volta rimossa la sutura, il che avviene, a seconda dei casi, **da uno a tre anni dopo l'intervento**. La rimozione della sutura può non modificare la situazione con le stesse probabilità con cui le può far peggiorare: questa evenienza non è evitabile perché **la sutura va rimossa in ogni caso**, per il rischio che si rompa.

**Dopo circa un mese dalla rimozione della sutura il risultato può essere considerato definitivo e si sceglie il tipo di correzione.**

### Per difetti lievi:

la prima scelta è la correzione con l'occhiale,

### Per difetti più elevati:

provare ad applicare una lente a contatto. In caso questa non fosse tollerata, si può proporre la correzione chirurgica.

## Il rischio di rigetto.

L'intervento di PK nel cheratocono è considerato a **basso rischio di rigetto**, tanto da non rendere sempre necessaria la terapia immunosoppressiva, cioè verso gli anticorpi prodotti dal nostro organismo contro il lembo trapiantato che risulta estraneo.

La semplice **terapia locale**, senza dover ricorrere ad alcuna prevenzione con antibiotici o cortisone per via generale, si è rivelata efficace e sufficiente a prevenire sia il rigetto che le infezioni.

- A)** Il rischio che si verifichi un **rigetto** durante il decorso post-operatorio della PK per cheratocono varia **dal 10 al 25%** a seconda delle casistiche.
- B)** Il rischio di **fallimento del trapianto** per colpa del rigetto in questi casi varia **dallo 0 al 5%**, sempre che il rigetto sia diagnosticato precocemente e trattato correttamente.
- C)** Il periodo di maggior rischio per il verificarsi del **rigetto** è quello compreso **fra il terzo e il sesto mese**, dopo la **rimozione della sutura** ed ogni qual volta **l'occhio si infiamma**: questo deve essere tenuto in considerazione per adeguare la terapia preventiva.

## Come comportarsi dopo la PK.

A volte si sente dire che, dopo un trapianto di cornea, la vita dovrà subire dei notevoli cambiamenti. In linea di massima non c'è nulla che non si possa fare dopo l'intervento. Il buon senso dice che nelle prime settimane dopo l'intervento bisogna **prestare attenzione all'igiene** ed essere cauti nel riprendere le attività quotidiane per il rischio di contrarre infezioni o favorire l'infiammazione in un occhio da poco operato.

### Cosa si può fare:

1. leggere
2. usare il computer
3. portare pesi
4. fare attività fisica o ogni altra cosa fosse richiesta.

### Cosa evitare assolutamente:

per tutta la vita i traumi all'occhio.

La cicatrice del trapianto rimane una zona di debolezza per tutta la vita quindi, nel fare sport ed ogni altra attività esponga al rischio di traumi, è bene usare degli **occhiali protettivi**.